

ODONTEKTOMI, TATALAKSANA GIGI BUNGSU IMPAKSI

Sri Rahayu

Departemen Ilmu Penyakit Gigi dan Mulut
Fakultas Kedokteran Universitas Kristen Indonesia
E-mail: yayukhusein@hotmail.com

Abstrak: Odontektomi atau pengangkatan gigi dengan pembedahan, merupakan tindakan pembedahan sehari-hari yang paling sering dilakukan oleh Spesialis Bedah Mulut. Dalam proses tumbuhnya gigi bungsu atau geraham ketiga yaitu gigi terakhir yang tumbuh ke rongga mulut, sering sulit tumbuh yang disebut impaksi. Tujuan tulisan ini adalah untuk membahas: (1). Gigi bungsu impaksi, (2). manfaat dan risiko tatalaksana Gigi bungsu impaksi yang mungkin timbul. Metode yang digunakan adalah kajian pustaka dengan pendekatan deskriptif, eksploratif. Dapat disimpulkan bahwa: (1) Impaksi gigi bungsu baik sebagian/parsial maupun seluruhnya/total, masing-masing dapat menyebabkan masalah serius dan berpotensi menimbulkan komplikasi ringan sampai berat bahkan mengancam jiwa, (2) Tatalaksana dengan atau tanpa odontektomi harus ditentukan per kasus bersama dengan pasien. Perlu diingatkan kembali kepada sesama Spesialis Bedah Mulut untuk memberi penjelasan tentang manfaat dan risiko yang mungkin timbul. dan menentukan tatalaksana kasus per kasus gigi bungsu impaksi bersama pasien, sesuai dengan rekomendasi *American Association of Oral and Maxillofacial Surgeons (AAOMS)*

Kata kunci: odontektomi, impaksi parsialis, impaksi totalis.

Abstract: *Odontectomy or the surgical removal of teeth is the most frequent surgery in daily practice of Oral surgery Specialists. In the process of the emergence of the third molars or wisdom teeth as the last teeth to erupt into the oral cavity, which is usually difficult to erupt or impacted. The purpose of this paper is to discuss: (1) the teeth impaction, (2). the benefits and risks of Tooth impaction that may arise. The method used is library research with descriptive, explorative approaches. It can be concluded that: (1) the dental impaction either in part or in whole/partial/total, each of which can cause serious problems and potentially cause mild to severe complications and even life-threatening, (2) the surgical removal of teeth with or without odontectomy, should be determined per the case along with the patient. It is compulsory to remind to fellow Specialist oral surgery to give a description of the benefits and risks that may arise in Odontectomy or the surgical removal of teeth and and determine a case by case with patients. It is in accordance with the recommendation of the American Association of Oral and Maxillofacial Surgeons (AAOMS)*

Key words: *odontectomy, partial impaction, total impaction.*

PENDAHULUAN

Latar belakang penulisan ini adalah masalah gigi bungsu, dimana dalam proses erupsi (muncul) ke rongga mulut sering mengalami gangguan berupa impaksi. Kasus impaksi sangat bervariasi, ada yang memerlukan tatalaksana bedah yaitu odontektomi dan ada pula kasus yang dapat dibiarkan tanpa pembedahan. Kedua pilihan tersebut masing-masing dapat menimbulkan komplikasi yang harus diantisipasi dan dicegah agar komplikasi seringan mungkin. Perbedaan persepsi antar dokter menimbulkan kontroversi. Pasien yang semakin kritis, menuntut kewaspadaan dokter akan pilihan tatalaksana yang akan diambil. Dokter harus menjelaskan kepada pasien komplikasi tersebut dan keputusan bersama diambil berdasarkan pertimbangan akan manfaat dan risikonya.

Gigi bungsu adalah gigi molar ketiga, terletak di rahang atas dan bawah, yang terbentuk dan mengalami

erupsi paling akhir. Umumnya erupsi terjadi pada usia 16-25 tahun, suatu periode dalam kehidupan yang disebut *age of wisdom* sehingga gigi bungsu disebut sebagai *wisdom teeth*. Gigi akan tumbuh normal ke dalam rongga mulut tanpa halangan bila benih gigi terbentuk dalam posisi yang baik, lengkung rahang cukup ruang untuk menampungnya. Sebaliknya, pertumbuhan terganggu bila benih malposisi, lengkung rahang tidak cukup luas atau keduanya. Kondisi di atas berakibat gangguan erupsi yang disebut impaksi. Gigi impaksi dapat terjadi pada gigi-gigi lain, namun frekuensi tertinggi ditemukan pada molar ketiga bawah dan atas, diikuti oleh gigi kaninus atas, gigi premolar bawah, dan gigi berlebih (*supernumerary tooth*). Sebanyak sembilan dari 10 orang mengalami satu gigi bungsu yang impaksi (Archer,1974:29, Still,2003:219).

Odontektomi, pengangkatan gigi impaksi, perlu

dilakukan pada sebagian gigi impaksi. Sebagian gigi impaksi lainnya, dapat dibiarkan tanpa pembedahan tetapi dengan perawatan dan pengawasan akan kemungkinan komplikasi yang timbul. Tindakan odontektomi sendiri juga dapat menimbulkan komplikasi. Tingginya prevalensi gigi bungsu yang impaksi mengakibatkan frekuensi odontektomi meningkat tajam, namun disisi lain muncul pertanyaan apakah odontektomi memang diperlukan pada seluruh kasus. (Archer,1974:29; Hupp,2008:344).

Dalam memutuskan akan dilakukan atau tidaknya odontektomi sebagai tatalaksana terhadap gigi bungsu impaksi, didasari oleh pertimbangan manfaat dan risiko masing-masing pilihan. Keputusan diambil bersama oleh dokter dan pasien, setelah pasien diberikan penjelasan selengkapnyanya. Kontroversi sering muncul, baik di antara para spesialis bedah mulut ataupun dengan pasien dalam memutuskan apakah terhadap gigi bungsu yang impaksi tersebut akan dilakukan odontektomi atau tetap dibiarkan.

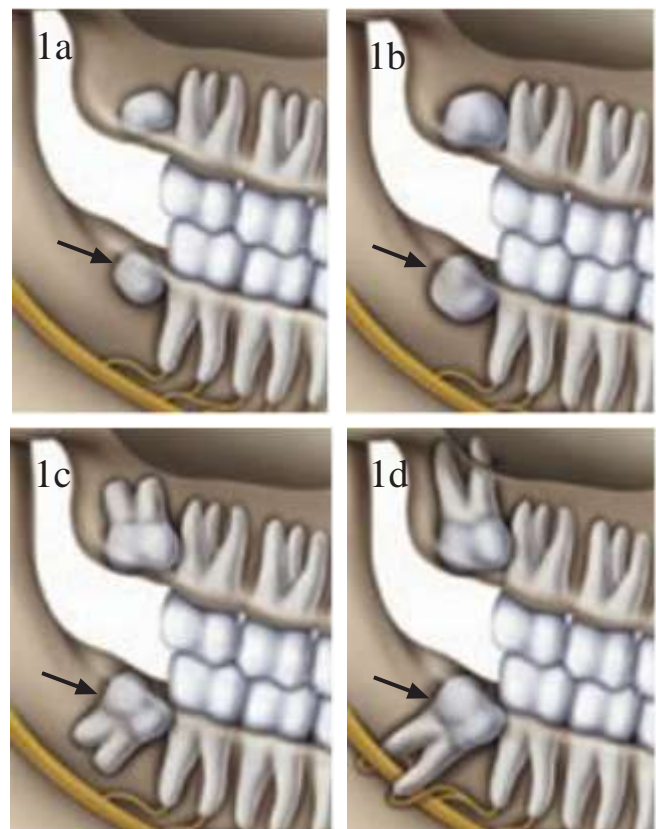
American Association of Oral and Maxillofacial Surgeons (AAOMS) mengingatkan, sebelum mengambil keputusan odontektomi, haruslah dipertimbangkan secara matang rasio risiko-manfaat, untuk tiap kasus. Dalam pengambilan keputusan perlu diberikan penjelasan serta mendiskusikannya dengan pasien (AAOMS).

Tujuan tulisan ini adalah untuk membahas: (1) gigi bungsu impaksi, (2) manfaat dan risiko tatalaksana gigi bungsu impaksi yang mungkin timbul. Metode yang digunakan adalah kajian pustaka dengan pendekatan deskriptif, eksploratif.

PEMBAHASAN

Gigi Bungsu

Gigi impaksi paling banyak terjadi pada gigi bungsu atau molar ketiga. Proses pembentukan benih gigi bungsu diawali sebelum usia 12 tahun dan pertumbuhannya berakhir pada usia sekitar 25 tahun. Pada usia tersebut gigi bungsu akan terbentuk sempurna. Secara garis besar pertumbuhan gigi bungsu berlangsung, sebagai berikut:



Gambar 1. Anatomi dan pertumbuhan gigi bungsu. Pada usia 12 tahun, sebagian mahkota benih gigi bungsu mulai terbentuk: (1a); pada usia 14 tahun, mahkota gigi sudah terbentuk lengkap (1b). Pada usia 17 tahun, mahkota gigi dan akar gigi mulai terbentuk sebagian (1c) akhirnya pada usia 25 tahun, mahkota dan akar gigi terbentuk sempurna (1d). Tampak benih gigi bungsu atas dan bawah dalam keadaan impaksi (sumber: dimodifikasi dari *American Association of Oral and Maxillofacial Surgeon /AAOMS*).

Dalam proses pertumbuhan gigi ke dalam rongga mulut, benih gigi akan menembus tulang alveolar dan mukosa gingiva di atas benih gigi. Hal itu terjadi akibat dorongan ke arah permukaan karena pertumbuhan/pertambahan panjang akar gigi disertai retraksi operkulum/gingiva yang semula menutupinya.

Etiologi dan Patogenesis Impaksi Gigi Bungsu

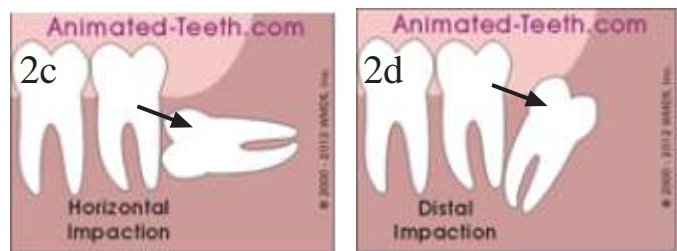
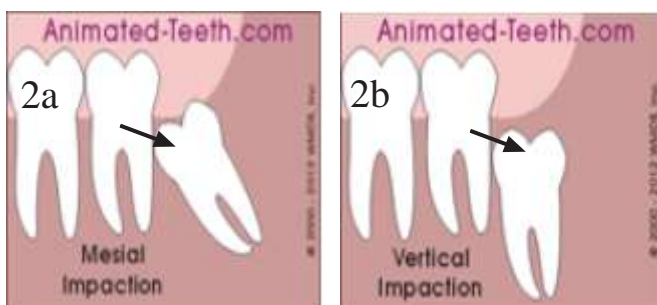Gigi bungsu ada empat buah, masing-masing terletak di bagian kanan, kiri, atas dan bawah rongga mulut. Diperkirakan sekitar 25% manusia memiliki gigi bungsu kurang dari empat yang terjadi karena berbagai hal, misalnya masalah genetik, ketiadaan benih, benih terbentuk namun impaksi dan yang tidak kalah penting adalah pengaruh nutrisi. Masalah genetik biasanya merupakan

kondisi yang diwarisi dari orang tua baik dari ayah maupun ibu. Contohnya orang tua yang memiliki lengkung rahang kecil, dengan ukuran gigi geligi relatif besar dapat menurunkan kondisi tersebut pada keturunannya. Seseorang biasanya dengan mudah diduga memiliki gigi bungsu impaksi bila gigi di bagian anterior tampak berjejal.

Gigi bungsu tumbuh sempurna pada usia pubertas atau dewasa muda yaitu saat pertumbuhan rahang telah selesai, dan seluruh gigi geligi telah menghuni rahang. Pada saat itu, posisi benih dan pembentukannya telah mencapai tahap akhir. Selain itu, kalsifikasi tulang telah sempurna dan kompak, yang sulit untuk ditembus oleh benih gigi bungsu sehingga terjadi gangguan erupsi.

Faktor lain yaitu nutrisi, terutama berhubungan dengan bentuk makanan. Makanan yang dikonsumsi manusia modern cenderung lebih lunak sehingga kurang merangsang pertumbuhan dan perkembangan lengkung rahang. Proses mengunyah makanan yang keras dianggap dapat merangsang pertumbuhan rahang karena terjadi aktivasi otot mastikasi sehingga rahang terangsang untuk tumbuh maksimal.

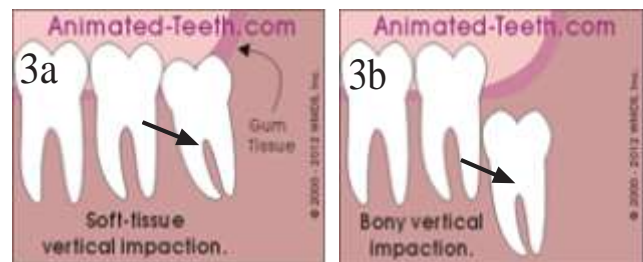
Selain faktor-faktor tersebut, impaksi dapat terjadi karena benih gigi malposisi atau benih terbentuk dalam berbagai angulasi yaitu mesial, distal, vertikal, dan horisontal yang mengakibatkan jalur erupsi yang salah arah. Impaksi mesial merupakan malposisi yang paling sering ditemukan, diikuti oleh impaksi vertikal, horisontal dan yang paling jarang adalah impaksi distal, seperti pada gambar 2 di bawah ini:



Gambar 2. Angulasi gigi impaksi. Pada gambar di atas dapat dilihat arah pertumbuhan berdasarkan angulasi gigi impaksi. Benih gigi dapat tumbuh sebagai gigi impaksi mesial (2a), impaksi vertikal (2b), impaksi horisontal (2c) dan impaksi distal (2d).

Sumber: dimodifikasi dari *Animated-Teeth*

Ke-empat tipe angulasi benih gigi impaksi di atas dapat erupsi sebagian (*partially/soft-tissue impacted*) yaitu hanya sebagian mahkota gigi yang mengalami erupsi. Gigi telah menembus tulang tetapi tetap terletak dibawah mukosa gingiva (Gambar 3a). Gigi bungsu juga dapat sama sekali tidak mengalami erupsi, atau disebut impaksi totalis (*totally/bony impacted*). Dalam hal ini gigi bungsu tetap terbenam di dalam tulang rahang (Gambar 3b).



Gambar 3. Erupsi gigi impaksi. Gigi bungsu dapat mengalami erupsi sebagian atau disebut impaksi parsialis/*partially/soft-tissue impacted* (3a), namun benih gigi dapat sama sekali tidak mengalami erupsi atau disebut impaksi totalis atau *totally/bony impacted* (3b).

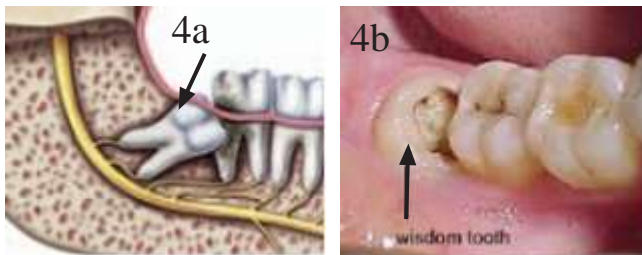
Sumber: dimodifikasi dari *Animated-Teeth*

Komplikasi Gigi Bungsu Impaksi

Gigi bungsu impaksi, dapat terjadi tanpa gejala atau hanya menimbulkan rasa nyeri tumpul pada rahang, yang menyebar sampai ke leher, telinga dan daerah temporal (migrain). Hal itu terjadi akibat penekanan gigi pada nervus alveolaris inferior yang terletak didekatnya.^{3,4} Gigi impaksi yang tidak ditangani dengan baik, dapat menimbulkan komplikasi serius, seperti karies dentis, infeksi dan pembentukan kista atau tumor (Archer, 1974:520, Zide, 1992:384, Flynn 1992:91; Stenhouse, 2003).

Karies Dentis

Baik molar kedua (Gambar 4a), maupun molar ketiga (Gambar 4b), rawan mengalami karies dentis karena pada daerah tersebut mudah terjadi retensi sisa makanan dan sulit dibersihkan. Hal tersebut menyebabkan dekalsifikasi enamel, dentin, dan kemudian menyebabkan kerusakan yang luas sehingga menembus atap pulpa. Peradangan pulpa atau pulpitis dapat terjadi akut dengan keluhan nyeri hebat berdenyut, namun dapat pula berlangsung kronis dan keluhan nyeri hanya muncul bila terkena rangsang dingin atau saat memasukkan makanan. Lambat laun, pulpa gigi menjadi non-vital yang disebut gangren pulpa.



Gambar 4. Karies dentis pada molar ke-dua yang terjadi karena desakan gigi bungsu yang impaksi (4a). Karies dentis pada gigi bungsu (molar ke-tiga) yang impaksi sebagian, akibat terbentuknya celah yang terisi sisa makanan dan sulit dibersihkan (4b). Sumber: dimodifikasi dari AAOMS, Still dan Stenhouse.

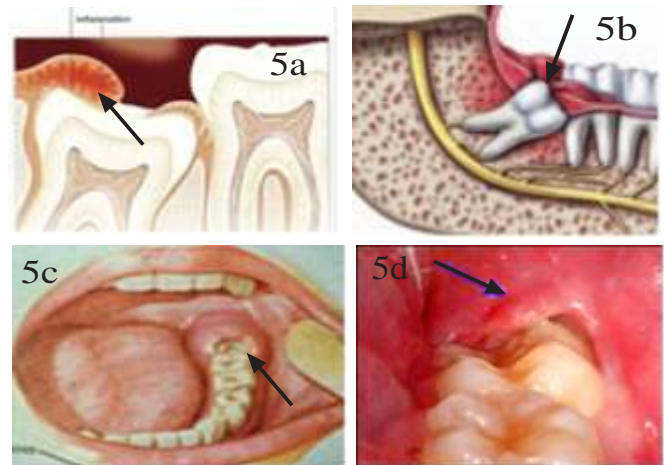
Sebagaimana gigi gangren lainnya, gigi bungsu gangren dapat merupakan sumber infeksi yang kronis dan menyebar secara hematogen ke organ tubuh lain yang jauh letaknya. Kondisi tersebut akan berlangsung terus menerus selama gigi gangren tidak ditangani dengan baik.

Infeksi

Infeksi Perikoronar

Pada keadaan normal, operkulum yaitu mukosa gingiva yang meliputi benih gigi yang sedang dalam proses erupsi, secara fisiologis akan membuka, lambat laun atrofi dan menghilang, sehingga memungkinkan gigi untuk muncul di rongga mulut. Pada gigi bungsu yang mengalami impaksi parsialis, operkulum menetap dan celah dibawah operkulum menjadi tempat akumulasi debris yang menjadi media sempurna untuk pertumbuhan kuman anaerob. Operkulum juga dapat mengalami trauma gigitan dari molar ketiga rahang atas yang sudah erupsi

sehingga terjadi ulkus. Ulkus dapat merupakan pintu masuk kuman sehingga terjadi operkulisitis yaitu infeksi operkulum seputar korona gigi (Gambar 5a). Infeksi dapat meluas ke daerah perikoronar yaitu seluruh mukosa sekitar korona gigi, atau disebut perikoronitis (Gambar 5b).

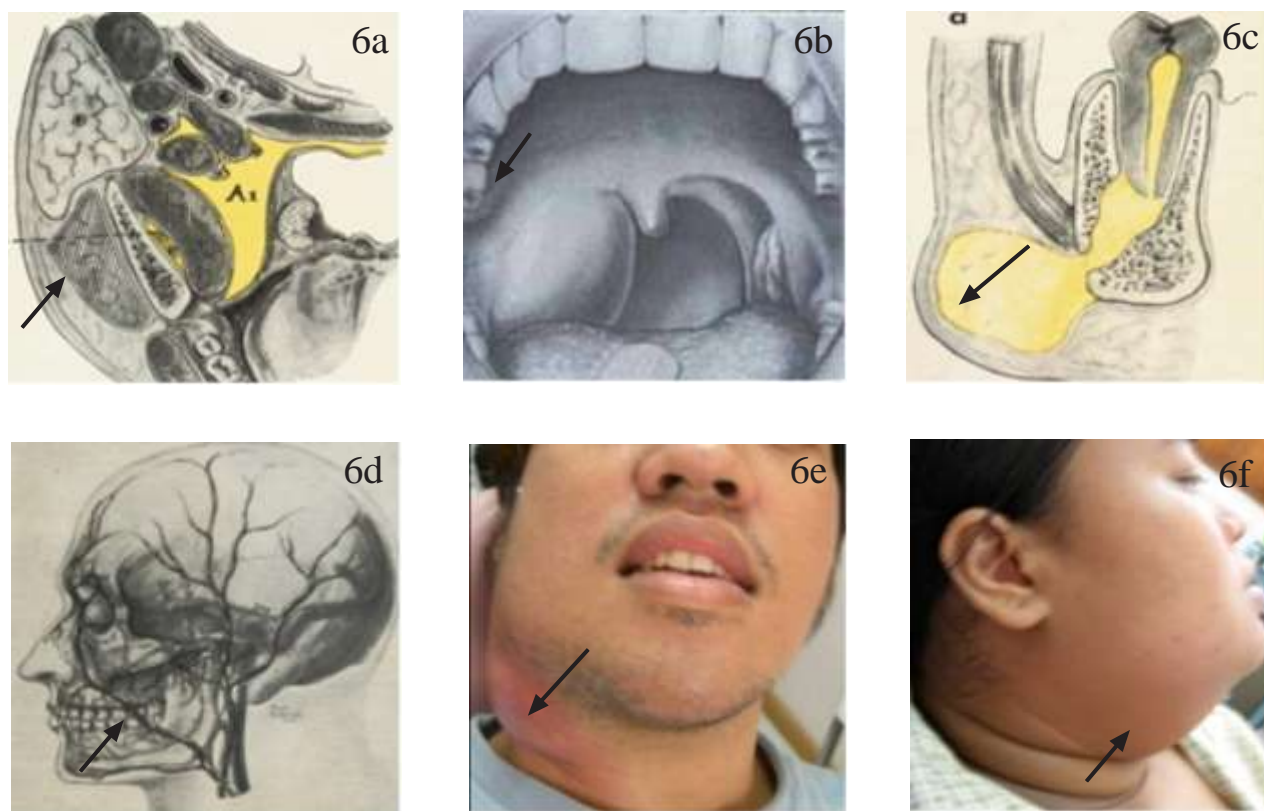


Gambar 5. Operkulisitis. Operkulum yang tidak mengalami atrofi sempurna mudah terinfeksi dan menjadi operkulisitis (5a). Gigitan oleh molar ke-tiga rahang atas memudahkan pembentukan ulkus yang menjadi pintu masuk infeksi yang selanjutnya menjadi operkulisitis. Bila infeksi meluas ke daerah perikoronar akan terjadi perikoronitis (5b). Operkulisitis atau perikoronitis dapat berlanjut, menjadi abses perikoronar (5c dan 5d). Sumber: dimodifikasi dari AAOMS dan Archer

Gejala khas abses perikoronar berupa nyeri hebat dan trismus parsialis bahkan totalis yaitu penderita tidak bisa membuka mulut sama sekali akibat spasme muskulus pembuka/penutup mulut. Penderita sulit membersihkan gigi dan mulutnya, sehingga timbul halitosis. Keadaan umum penderita diperburuk oleh kesulitan mengunyah dan menelan. Sering tampak pembengkakan ringan sampai sedang pada pipi yang berdekatan dengan gigi bungsu penyebab (Archer, 1974:438; Zide, 1992:385).

Abses Lain

Keadaan umum penderita yang menurun, dapat menyebabkan abses perikoronar mudah menjalar ke daerah peritonsilar/parafaringeal (Gambar 6a), menjadi abses peritonsilar atau abses parafaringeal yang dapat menyumbat jalan nafas (Gambar 6b). Obstruksi total dapat terjadi bila terjadi infeksi bilateral dan hal itu merupakan kegawat-daruratan medik yang mengancam jiwa.



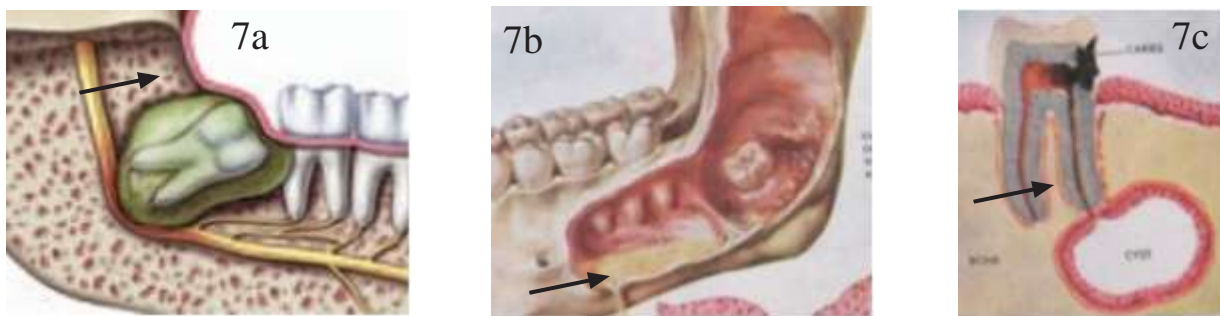
Gambar 6 : Skema penjaralan infeksi dari daerah perikoronar ke arah peritonsilar/parafaringeal, menyebabkan abses peritonsilar (6a) atau abses parafaringeal (6b). Skema penjaralan infeksi menjadi abses fasialis dan abses submandibularis (6c). Skema penjaralan infeksi dari gigi secara hematogen ke intrakranial (6d). Pasien dengan infeksi yang meluas menjadi abses fasialis dan abses submandibularis (6e) atau angina Ludwig (6f).

Sumber: Gambar 6a-6d dimodifikasi dari Archer. Gambar 6e-6f: Rahayu – Departemen Ilmu Penyakit Gigi dan Mulut FKUKI.

Infeksi juga dapat menjaral menjadi abses fasialis dan abses submandibularis (Gambar 6e). Abses perikoronar selanjutnya dapat meluas menjadi selulitis masif pada ruang submandibular, submental, sublingual yang dapat terjadi bilateral sekaligus, dan disebut disebut angina Ludwig (Gambar 6f). Keadaan itu sangat mengancam jiwa karena dapat terjadi sepsis, jalan nafas tersumbat, trismus totalis, sulit makan, sulit menelan, febris dan dehidrasi berat. Infeksi perikoronar dapat berlangsung terus menerus, kronik tanpa gejala akut, tetapi menjadi fokus infeksi. Secara hematogen, bakteri menyebar secara progresif mengikuti aliran darah menimbulkan infeksi sistemik atau menginfeksi bagian tubuh lain seperti jantung mengakibatkan endokarditis, ke ginjal menyebabkan nefritis, bahkan ke intrakranial menjadi trombosis sinus kavernosus (Gambar 6d) yang dapat menimbulkan kematian (Archer 1974:438; Zide 1992:385).

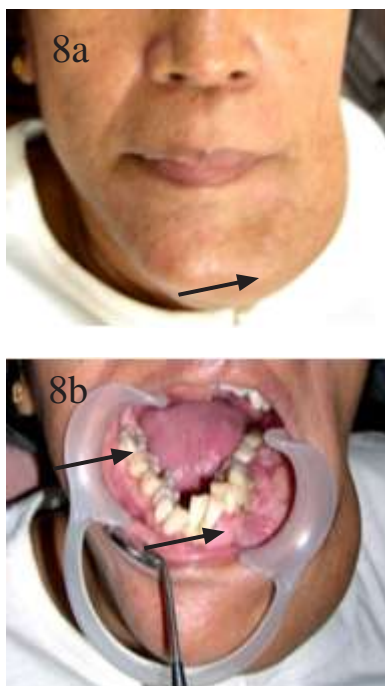
Kista, Tumor

Benih gigi yang tumbuh tak sempurna juga dapat menjadi tumor. Secara fisiologis, setiap benih gigi diselubungi oleh kantung yang akan menghilang apabila erupsi berlangsung normal. Pada gigi impaksi totalis, kantung tersebut dapat mengalami degenerasi kistik, menjadi kantung patologis berisi cairan, disebut kista dentigerous atau kista folikular (Gambar 7a). Pembesaran kista pada rahang mengakibatkan destruksi tulang. Kista juga akan menghuni dan membuat rongga luas dalam tulang (Gambar 7b). Hal itu akan menimbulkan asimetri wajah, dan dapat pula menyebabkan fraktur rahang patologis. Kista dentigerous yang terbentuk oleh impaksi totalis gigi bungsu atas, bahkan dapat dengan bebas mengisi sinus maksilaris, menembus dinding lateral sinus sehingga menimbulkan benjolan pada pipi.



Gambar 7. Kista dentigerous yang mengalami degenerasi kistik dari kantung benih gigi yang tidak menghilang pada gigi impaksi totalis (7a, 7b). Kista radikular/periodontal yang terbentuk di daerah akar gigi (7c).
Sumber: dimodifikasi dari AAOMS; Archer.

Kista dentigerous bahkan dapat berkembang menjadi tumor yaitu ameloblastoma (Gambar 8a dan 8b). Ameloblastoma dapat membesar, merupakan massa jaringan fibrous yang padat dan mendesak gigi geligi di sekitarnya sehingga lengkung rahang berubah. Mengingat sifat neoplasma tersebut yang secara klinis ganas pada daerah yang terbatas, diperlukan perawatan radikal berupa reseksi rahang (blok/parsial/total), sekaligus odontektomi gigi bungsu yang impaksi totalis tersebut (Flynn, 1992:92; Stenhouse, 2003).



Gambar 8. Gambaran klinis ekstra-oral ameloblastoma mandibula sinistra, tampak pembengkakan di daerah mandibula kiri (8a). Gambaran klinis intra-oralnya, lengkung rahang berubah dari bentuk U menjadi V (8b). Gambar: Rahayu Departemen Ilmu Penyakit Gigi dan Mulut FKUKI

Perubahan degenerasi kistik menjadi kista dentigerous dan ameloblastoma tidak menimbulkan komplikasi yang mengancam jiwa karena pertumbuhannya yang lambat. Pada gigi impaksi parsialis yang mengalami karies profunda dan menjadi gangren pulpa, dapat pula terbentuk kista pada ujung akar gigi yaitu kista radikular atau disebut pula kista periodontal (Gambar 7c).

Berdasarkan penjelasan diatas, maka komplikasi gigi bungsu impaksi paling sering terjadi pada impaksi parsialis dibandingkan impaksi totalis. Pasien biasanya mencari pengobatan apabila telah timbul gejala yang berat akibat infeksi akut atau benjolan kista/tumor yang menyebabkan perubahan bentuk (asimetri) wajah.

Tatalaksana Gigi Bungsu Impaksi

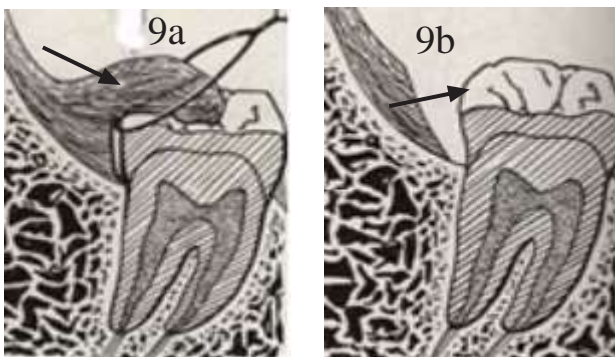
Orang seringkali tidak menyadari memiliki gigi bungsu yang impaksi totalis maupun parsialis karena asimtomatik, tidak ada gejala sama sekali. Banyak pasien terkejut ketika diberitahu mempunyai gigi impaksi, namun merasa tidak memerlukan tatalaksana. Gigi impaksi tersebut biasanya ditemukan secara kebetulan pada pemeriksaan klinis dan radiografis saat memeriksakan gigi/mulut. Dari pemeriksaan foto dental dan atau panoramik seorang spesialis bedah mulut dapat memprediksi gigi tersebut akan mampu erupsi sempurna atau tidak, dan merencanakan tatalaksana sesuai indikasi. Tatalaksana dapat berupa tindakan dengan pembedahan atau tanpa pembedahan (Archer 1974:29; Friedman 2007:1554; Hupp 2008).

Tatalaksana

1. Dengan Pembedahan (Operkulektomi, Odontektomi)

Sebagaimana pembedahan pada bagian tubuh lain, perlu diwaspadai penyakit sistemik khususnya pada pasien dewasa tua seperti gangguan metabolisme, penyakit sistem kardiovaskular, dan obat yang sedang diminum contohnya aspirin. Bila ada infeksi, maka infeksi harus dihilangkan lebih dahulu.

Tindakan bedah yang dilakukan tergantung pada jenis kasus, mulai dari tindakan sederhana seperti operkulektomi dengan kauter yaitu pengangkatan operkulum yang menutupi gigi yang diprediksi dapat muncul ke permukaan gingiva (Gambar 9a dan 9b).



Gambar 9. Operkulektomi dengan kauter memudahkan erupsi gigi geraham impaksi (9a). Geraham telah erupsi (9b).

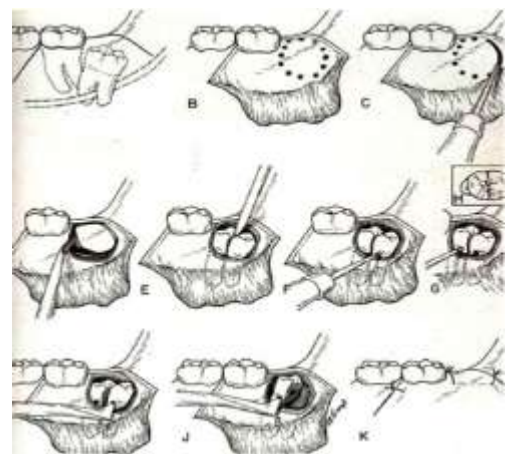
Sumber: dimodifikasi Archer

Tindakan yang radikal adalah odontektomi, yaitu pengangkatan gigi impaksi dengan pembedahan (Gambar 10). Odontektomi dengan anestesi lokal, dapat dilakukan pada pasien yang kooperatif, dan cukup dirawat jalan. Pada pasien dengan tingkat ansietas tinggi, diberikan anestesi lokal ditambah sedasi sadar, atau dengan anestesi umum. Anestesi umum khususnya diberikan pada kasus impaksi yang sangat sulit, atau pada pasien yang tidak kooperatif, seperti penderita gangguan mental. Pasien harus dirawat inap dan diberikan premedikasi seperlunya pada pra-bedah dan saat pemulihan pasca bedah. Pada beberapa pasien ketika mengetahui memiliki gigi bungsu impaksi, secara spontan menghendaki odontektomi walaupun tanpa keluhan. Hal tersebut ditujukan untuk menghindari kemungkinan komplikasi yang mungkin timbul kelak. Tindakan profilaksis tersebut dikenal dengan odontektomi preventif (Friedman 2007:1556). Tindakan odontektomi jauh lebih sulit dan berisiko lebih tinggi bila dilakukan pada gigi impaksi totalis-vertikal

dibandingkan dengan gigi impaksi parsialis-horisontal.

Sebenarnya, odontektomi lebih mudah dilakukan pada pasien usia muda saat mahkota gigi baru saja terbentuk, sementara apeks gigi belum sempurna terbentuk. Jaringan tulang sekitar juga masih cukup lunak sehingga trauma pembedahan minimal, tidak mencederai nervus atau jaringan sekitar. Odontektomi pada pasien berusia diatas 40 tahun, tulangnya sudah sangat kompak dan kurang elastis, juga sudah terjadi ankilosis gigi pada soketnya, menyebabkan trauma pembedahan lebih besar, dan proses penyembuhan lebih lambat. Odontektomi kadang-kadang perlu dilakukan pada dewasa tua, misalnya bila gigi impaksi tersebut diperkirakan akan mengganggu stabilisasi gigi tiru yang akan dipasang. Selain itu, spesialis bedah mulut kadang-kadang menerima rujukan pasien dari spesialis ortodonsi agar mencabut gigi bungsu yang impaksi. Tindakan itu dimaksudkan agar gigi geligi yang akan ataupun yang sudah diatur posisinya tidak kembali malposisi karena desakan gigi yang impaksi.

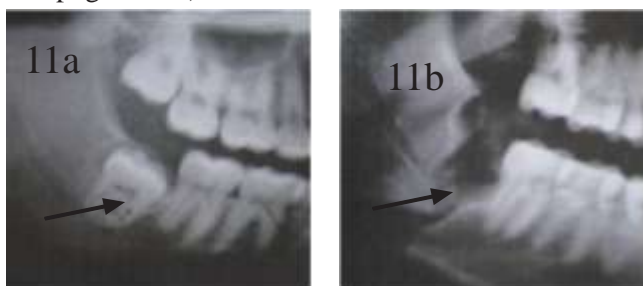
Tindakan odontektomi harus dilakukan pada gigi bungsu dan molar kedua yang gangren pulpa serta pada kasus infeksi perikoronar yang berulang agar tidak timbul kedaruratan medik. Odontektomi disertai enukleasi kista dan kuretase tulang sekitarnya dilakukan pada kasus kista dentigerous dan kista radikular (Archer 1974:29; Friedman 2007:1554; Hupp 2008)



Gambar 10: Prosedur odontektomi gigi bungsu impaksi. A. Insisi mukoperiosteal. B. Flap mukoperiosteal. C. Tulang alveolar dibuka dengan bur. D. Gigi impaksi sudah tampak. E. Gigi dibelah dengan pahat atau F. Dengan bur. G. Masing-masing belahan dilubangi dengan bur. H. pengungkitan tiap belahan. J. Pengungkitan. K. Pengembalian dan penjahitan flap mukoperiosteal. Dikutip dari Archer.

Komplikasi Odontektomi

Odontektomi tergolong *minor surgery*, namun tetap mengandung risiko. Komplikasi dapat timbul pada saat dan setelah pembedahan, akibat faktor iatrogenik. Odontektomi dengan tingkat kesulitan tinggi yaitu pada gigi impaksi totalis yang terletak dalam, harus diperhitungkan oleh operator sejak awal berdasarkan gambaran foto dental dan atau panoramik. Saat pembedahan, dapat terjadi fraktur akar, gigi molar kedua goyah, trauma pada persendian temporo-mandibular, akar terdorong ke ruang submandibula, bahkan fraktur angulus mandibula (Gambar 11b), walaupun hal yang terakhir ini sangat jarang terjadi (Wagner 2005:725; Nusrath 2010:279; Kasapoglu 2014).



Gambar 11 : Gambaran radiografik gigi bungsu impaksi totalis, pra-odontektomi (11a). Pasien yang sama, mengalami komplikasi fraktur angulus mandibula saat odontektomi (11b).
Sumber: dimodifikasi dari Wagner *et al.*

Komplikasi lain adalah cedera nervus alveolaris inferior, yang mengakibatkan parestesia labial inferior sampai dagu pada sisi yang sama. Parestesia dapat bersifat sementara ataupun permanen, tergantung pada besarnya rudapaksa terhadap saraf tersebut. Cedera dapat terjadi sekaligus, mengenai arteri dan vena alveolaris inferior yang berjalan sejajar dengan nervus tersebut, yang dapat menimbulkan perdarahan hebat.

Secara fisiologis pada pasien usia muda, 24-48 jam pasca bedah, akan terjadi edema pipi dan munculnya perasaan kurang nyaman. Hal itu memang merupakan bagian proses penyembuhan. Trismus atau spasme muskulus masseter dapat dicegah dengan memotivasi pasien agar membuka mulut lebar berulang kali sejak hari pertama setelah pembedahan. Pada pasien berusia di atas 50 tahun, edema dapat terjadi sampai lima hari. Komplikasi

ekimosis pada daerah submukosa/subkutan dapat terjadi karena tonus jaringan sudah menurun, kapiler yang rapuh dan perlekatan interselular yang melemah. Keadaan tersebut tidak berbahaya, dan biasanya berlangsung mulai hari ke-dua sampai ke-tujuh pasca tindakan bedah (Hupp 2008:279; Kasapoglu 2014).

Komplikasi infeksi pasca bedah juga dapat terjadi pada soket bekas tempat gigi impaksi, nyeri berdenyut menyebar sampai telinga dan timbul halitosis, bau tidak sedap yang berasal dari soket. Keadaan itu disebabkan karena telah terjadi *localized osteomyelitis* atau *alveolar osteitis* yang dikenal pula dengan sebutan *dry socket*, yang menyebabkan masa penyembuhan lebih lama.

Perawatan Pasca Odontektomi

Pengobatan medikamentosa dilakukan dengan pemberian antibiotik, anti-inflamasi dan analgetik untuk membantu mengatasi berbagai komplikasi tersebut. Antibiotik golongan penisilin tetap merupakan obat pilihan, namun bila uji kulit positif diberikan klindamisin dengan dosis 3×300 mg selama 3-5 hari. Untuk penghilang nyeri ringan biasanya cukup diberikan tablet ibuprofen 400-800 mg atau asetaminofen 500 mg 3-4 kali sehari, selama 2-3 hari. Agar lebih efektif, sebaiknya obat langsung diminum segera setelah tindakan bedah karena diperlukan waktu sekitar 1 jam untuk mendapatkan efek maksimal obat. Pada kasus odontektomi berat, untuk nyeri sedang sampai berat, diberikan analgetik ideal yaitu dikombinasikan dengan penambahan tablet codein 15-30 mg (Hupp 2008:180-84).

Pasien dianjurkan makan makanan berbentuk cair/lunak, protein tinggi, dan meningkatkan kebersihan rongga mulut dengan merendam daerah pembedahan dengan antiseptik oral klorheksidin 0,2% atau *povidone iodine* 1% yang akan dapat mempersingkat proses penyembuhan. Irigasi dengan larutan H₂O₂ 3% juga sangat efektif terhadap kuman anaerob, selain itu busa yang dihasilkan memberikan efek mekanis untuk membersihkan oral debris/sisa makanan (Hupp 2008:175; Sridar 2011:101-11).

1. Tanpa Pembedahan

Seseorang dapat hidup dengan gigi impaksi baik partialis maupun totalis tanpa mengalami gangguan. Pada

gigi bungsu impaksi partialis, bersih, asimtomatik, tindakan odontektomi masih dapat ditunda atau bahkan dihindari. Bila diputuskan demikian, perlu ditekankan kewaspadaan berupa upaya perawatan pribadi yang lebih cermat dengan menjaga kebersihan gigi dan mulut dengan baik, serta melakukan pemeriksaan rutin gigi geligi. Pada gigi bungsu yang mengalami impaksi totalis, pasien dianjurkan waspada terhadap kemungkinan terjadi degenerasi kistik kantung folikel gigi (*dental sac*). Pasien dianjurkan secara berkala datang ke dokter spesialis bedah mulut yang akan memantaunya dengan membuat foto dental setiap 1-2 tahun sekali agar kista dentigerous yang mungkin terjadi dapat dideteksi awal (Still 2003:220; Flynn 1992:92)

PENUTUP

Kesimpulan

1. Impaksi gigi bungsu baik sebagian/parsial maupun seluruhnya/total, masing-masing dapat menyebabkan masalah serius dan berpotensi menimbulkan komplikasi ringan sampai berat bahkan mengancam jiwa.
2. Tatalaksana dengan atau tanpa odontektomi harus ditentukan per kasus bersama dengan pasien berdasarkan evaluasi pemeriksaan klinis lokal dan sistemik pasien, ditunjang pemeriksaan radiologi. ditunjang dengan pemeriksaan radiologi. Penjelasan rinci harus diberikan dan dimintakan *informed consent* dari pasien, baik bila ia akan menempuh atau tidak odontektomi.

Saran-saran

Perlu diingatkan kepada para spesialis bedah mulut bahwa:

1. Hanya sebagian saja kasus gigi bungsu impaksi yang perlu dilakukan odontektomi dengan alasan kuat. Sebaliknya, beberapa kasus odontektomi tidak perlu dilakukan pada kasus tertentu dengan alasan dan syarat tertentu pula.
2. Keputusan akan melakukan odontektomi harus melalui pertimbangan yang matang akan risiko dan manfaatnya, termasuk dengan mengantisipasi komplikasi saat dan pasca pembedahan. Apabila pasien memutuskan tidak dilakukan odontektomi dan menghendaki gigi impaksi tersebut dibiarkan, pasien haruslah mewaspadainya dengan memeriksakan diri kepada spesialis bedah mulut, untuk pemantauan ketat dan periodik karena potensi munculnya

masalah serius di kemudian hari. Para Spesialis Bedah Mulut harus memberi penjelasan tentang manfaat dan risiko yang mungkin timbul. dan menentukan tatalaksana kasus per kasus gigi bungsu impaksi bersama pasien, sesuai dengan rekomendasi *American Association of Oral and Maxillofacial Surgeons (AAOMS)*.

DAFTAR PUSTAKA

- American Association of Oral and Maxillofacial Surgeons. *Wisdom teeth*. Diunduh dari: Anonymous. *What Are Impacted Wisdom Teeth: Types of Impactions*. Animated-teeth.com. Diunduh dari http://www.animated_teeth.com/wisdom_teeth. 20 Februari 2014.
- Archer, W.H.. *Cyst of the Oral Cavity: Oral and Maxillofacial Surgery*. WB Saunders, Philadelphia, Toronto,1974.
- Archer, W.H.. *Dentoalveolar Surgery: Oral and Maxillofacial Surgery*. WB Saunders, Philadelphia, Toronto, 1974.
- Archer, WH. *Oral, Face and Neck Infections: Oral and Maxillofacial Surgery*. W.B. Saunders , Philadelphia, Toronto, 1974.
- Blakey , G.H., R.D. Marciani, R.H. Haug." Periodontal Pathology Associated with Asymptomatic Third Molars". *J Oral Maxillofac Surg*. Vol 60, 2002
- Çetin Kasapolu, Amila Brki, Banu Gürkan-Köseolu and Hülya Koçak-Berberolu. *Complications Following Surgery of Impacted Teeth and Their Management*. Diunduh dari <http://dx.doi.org/10.5772/53400>, 5 Januari 2014.
- Elter, J.R., S. Offenbacher, R.P. White." Third Molars Associated with Periodontal Pathology in Older Americans". *J Oral Maxillofac Surg*. vol 63, 2005.
- Flynn, T.R., S.E. Liebllich, R.G. Topazian. *Odontogenic Cysts and Tumours: Atlas of Oral and Maxillofacial Surgery*. W.B. Saunders, Philadelphia, Tokyo,1992.
- Friedman J.W.. "The Prophylactic Extraction of Third Molars: A Public Health Hazard". *Am J Public Health*. vol 97, September 2007.
- Hupp, J.R.. *Postoperative Management of Impacted Teeth: Dalam Contemporary Oral and Maxillofacial Surgery 5th eds*. Peterson LJ, Ellis E, Hupp JR, Tucker MR. Mosby, India, 2008.
- Hupp, J.R.. *Principles of Management of Impacted Teeth: Dalam Contemporary Oral and Maxillofacial Surgery 5th eds*. Peterson LJ, Ellis E, Hupp JR, Tucker MR. Mosby, India, 2008.
- Nusrath, M.A., R.J. Banks." Unrecognised Displacement of Mandibular Molar Root Into the Submandibular Space". *Br Dent J*. Sep 25, 2010.
- Sridhar, V., G.G. Wali, H.N. Shyla." Evaluation of the Perioperative Use of 0.2% Chlorhexidine Gluconate for the Prevention of Alveolar Osteitis After the Extraction of Impacted Mandibular Third Molars". *J Maxillofac Oral Surg*. vol 10, 2011.
- Stenhouse, D. *Cysts of the Jaws: Textbook of General and Oral Surgery*. Churchill Livingstone, Edinburgh, Toronto, 2003.
- Still, D, D. Stenhouse. *Wisdom Teeth: Textbook of General and Oral Surgery*. Churchill Livingstone, Edinburgh, Toronto,
- Wagner, K.W., J.E. Otten, R. Schoen, R. Schmelzeisen." Pathological Mandibular Fractures Following Third Molar Removal". *Int J Oral Maxillofac Surg*. Vol 34, 2005.
- Zide, M.F., L.R.G. Limchayseng. *Complications of Head and Neck Infections: Oral Maxillofacial*. Clin North Am.,1992.